РЕНТГЕНОЛОГИЯ
РАДИОЛОГИЯ
PROENTGENOLOGIA
RADIOLOGIA

Проф. д-р Лена Маринова, д.м.н.
Отделение по лъчелечение
КОЦ- Русе
е-мейл: rad_marinova@abv.bg

Оптимално комплексно лечение при високорисков неметастатичен медулобластом в зряла възраст – клиничен случай с литературен обзор

Л. Маринова, К. Петрова

Отделение по лъчелечение – КОЦ Русе

Prof. Lena Marinova, MD
Department of Radiotherapy
Oncological Center
Russe, Bulgaria
e-mail: rad_marinova@abv.bg

Optimal Complex Treatment in high risk non-metastatic medulloblastoma in adulthood-Clinical case with literature overview

L. Marinova, K. Petrova

Department of Radiotherapy – Oncological Center – Russe, Bulgaria

Резюме. Представяме жена на 37 г. с медулобластом, диагностициран преди 7 г. Извършена е субтотална туморна екстирпация, последвана от краниоспинално лъчелечение/КСЛЛ до ООД-36 Gy със свръхдозиране в малък мозък до ООД-54 Gy. След 5 г. преживяемост без прогресия на заболяването се изявяват три локални рецидива (2017 г., 2018 г. и 2019 г.), които са хирургично отстранени. След операцията на третия рецидив са проведени 6 курса химиотерапия/ХТ с етопозид и карбоплатин. На фона на последния химиотерапевтичен курс, МРТ на краниоспинална ос визуализира дифузно субепендимно вентрикулно метастазиране, съчетано с лептоменингиални метастази в малкия мозък и цялата спинална ос.

Проведено бе КСЛЛ на линеен ускорител по метода VMAT в областта на гръбначния мозък до ООД-24 Gy; кауда евкина до ООД-28 Gy; в малък мозък до ООД-24 Gy; двете хемисфери до ООД-26 Gy и паравентрикуларно до ООД-30 Gy с ДОД-1,8 Gy (17 фракции). Сумарните еквивалентни биологични ООД са съобразени с толерантните лъчеви дози на гръбначния мозък и централномозъчните структури.

Дискутират се прогностичните фактори при медулобластом в зряла възраст и механизмите на субепендимно и лептоменингиално метастазиране. Обсъжда се оптималното комплексно лечение при неметастатичен медулобластом с висок риск в зряла възраст.

Ключови думи: МЕДУЛОБЛАСТОМ В ЗРЯЛА ВЪЗРАСТ. ВИСОК РИСК. ХИРУРГИЯ. КОМПЛЕКСНО ЛЕЧЕНИЕ. КРАНИОСПИНАЛНО ЛЪЧЕЛЕЧЕНИЕ. АДЮВАНТНА ПОЛИХИМИОТЕРАПИЯ

Abstract. We present a 37 year old woman with medulloblastoma diagnosed 7 years ago. Subtotal tumour extirpation was carried out, followed by craniospinal radiation therapy /CSRT with TD-36 Gy and boost in cerebellum upto TD-54 Gy. After 5 years disease progression-free survival, three local relapses had been manifested (2017, 2018 and 2019), which have been surgically removed. Since the operation of the third relapse, 6 courses combined chemotherapy with Etoposide and Carboplatin have been conducted. In the background of the last chemotherapeutic course, MRI of the craniospinal axis visualizes diffuse subependimal ventrikulare metastases, combined with leptomeningial metastases in the cerebellum and the entire spinal axis.

The CSRT with linear accelerator was conducted with the VMAT method in the spinal cord upto TD-24 Gy; cauda equina upto TD-28 Gy; in cerebellum upto TD-24 Gy; the two hemispheres upto TD-26 Gy and paraventricular upto TD-30 Gy with DD-1.8 Gy/17 fractions. The summary biologically equivalent TD are consistent with the tolerant radiation doses of the spinal cord and the central brain structures.

Prognostic factors are discussed in the medulloblastoma of adulthood and the mechanisms of subependimal and leptomeningial metastases. The optimal complex treatment of non-metastatic medulloblastoma with high risk in adulthood is discussed.

Key words: MEDULLOBLASTOMA IN ADULTHOOD. HIGH RISK. SURGERY. COMPLEX TREATMENT. CRANIOSPINAL RADIATION THERAPY. ADJUVANT POLYCHEMOTHERAPY

Въведение

Медулобластомът (МБ) е рядко срещана неоплазма при подрастващи и възрастни, съставляваща 1% от всички мозъчни тумори [1]. В зряла възраст се диагностицират 10% от всички МБ, по-често при мъже до 35 г. Прогнозата и преживяемостта са пряко зависими от обема на операцията, големината на следоперативния мозъчен остатък (>1,5 cm²), инфилтрацията на IV вентрикул и патохистологичния вариант [2–4]. Възможностите за постигане на максимално радикална операция варират от 36% до 73% [3, 5, 6]. Частичната туморна екстирпация с голям остатъчен тумор се последва от високо ниво на локални рецидиви и ликворни метастази, въпреки стандартното лечение, включващо краниоспинално лъчелечение (КСЛЛ) +/- адювантна полихимиотерапия (ПХТ) [7, 8].

Клиничен случай

Става дума за жена на 37 г. с медулобластом в зряла възраст и рядко наблюдавано субепендимно и спинално лептоменингиално метастазиране 7 г. след субтотална туморна екстирпация последвана от конвенционално фракционирано краниоспинално лъчелечение (КСЛЛ) до ООД-36 Gy със сюрдозаж в малкия мозък до ООД-54 Gy. След лъчелечението (ЛЛ) не е провела системна ХТ. През 2017 г., 2018 г. и 2019 г. се установяват три локални рецидива, които са оперирани. След операцията на третия рецидив е понесла 6 курса ХТ с етопозид и карбоплатин. По повод оплакване от световъртеж и нестабилна походка КТ на главен мозък установява субепендимни метастази. МРТ на краниоспинална ос доказа дифузно субепендимно вентрикулно метастазиране, съчетано с лептоменингиално метастазиране в малкия мозък и цялата спинална ос (фиг. 1).

На аксиалните сканове през вентрикулите се виждат дифузни субепендимни метастази (фиг. 2).

Проведено бе допълващо краниоспинално лъчелечение по метода VMAT в областта на гръбначния мозък до ООД-24 Gy; в cauda equina до ООД-28 Gy; в малкия мозък до ООД-24 Gy; в двете мозъчни хемисфери до ООД-26 Gy и паравентрикуларно до ООД-30 Gy с ДОД-1,8 Gy (фиг. 3). Сумарните еквивалентни биологични ООД бяха съобразени с толерантните лъчеви дози на гръбначния мозък и централномозъчните структури.

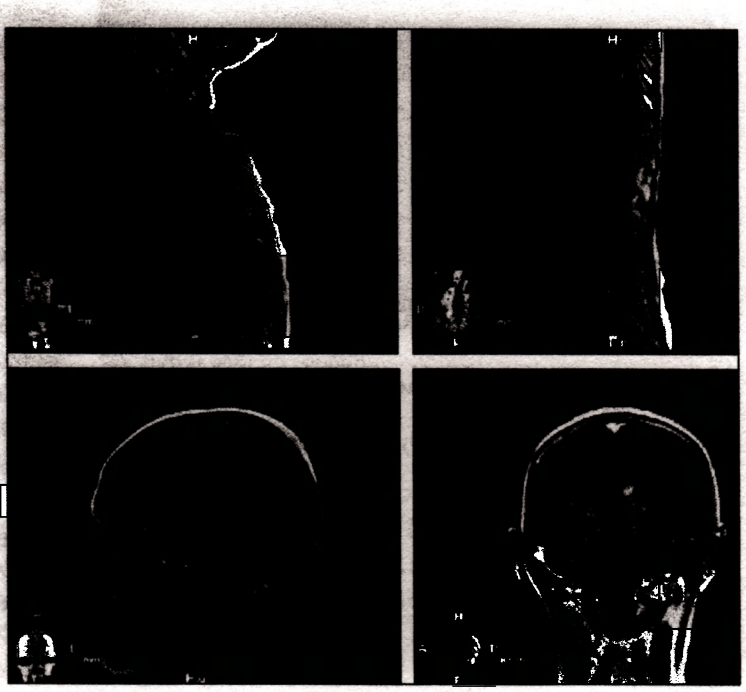

Фиг. 1. МРТ на глава и гръбнак – лептоменингиални спинални и малкомозъчни метастази, съчетани с дифузни субепендимни вентрикулни метастази

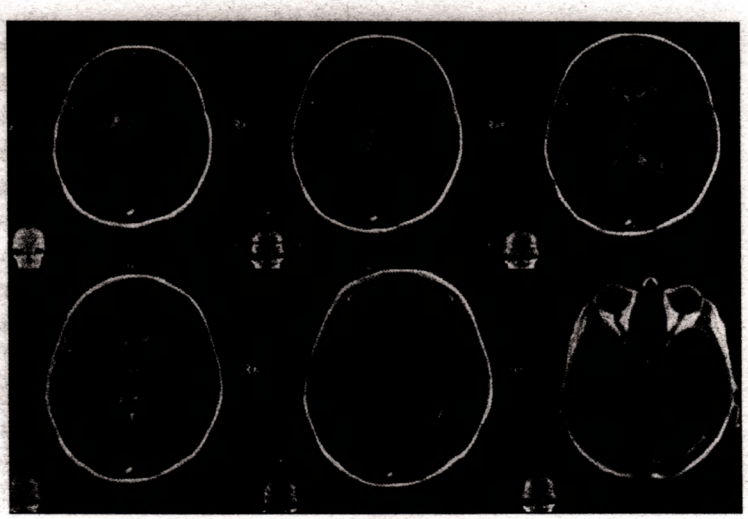

Фиг. 2. МРТ на глава – дифузни субепендимни вентрикулни метастази при трикратно рецидивирал медулобластом

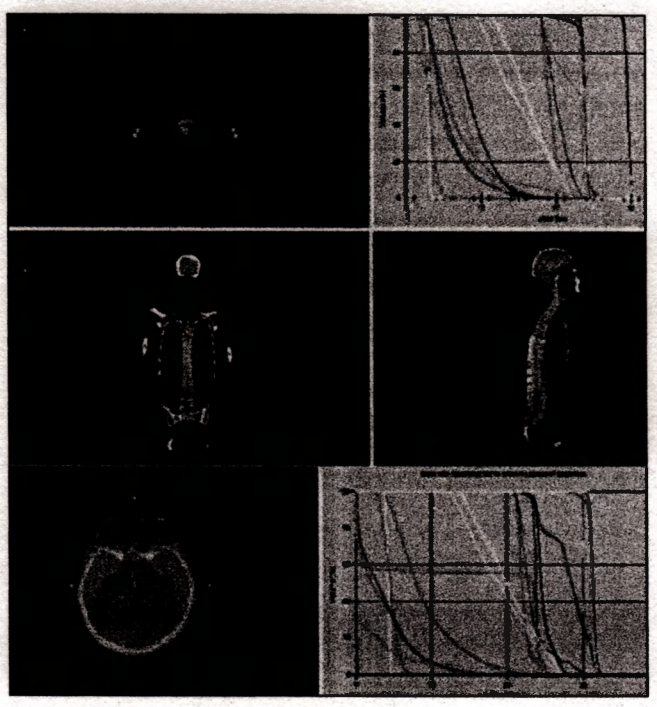

Фиг. 3. Допълващо краниоспинално лъчелечение по метода VMAT – гръбначен мозък до ООД-24 Gy; cauda equina до ООД-28 Gy; малък мозък до ООД-24 Gy; двете хемисфери до ООД-26 Gy и паравентрикуларно до ООД-30 Gy с ДОД-1,8 Gy

Обсъждане

Медулобластомът (МБ) е злокачествен ембрионален тумор, подвид на примитивните невроектодермални мозъчни тумори (PNET), предимно разрастващ инфратенториално от малкия мозък [9]. Годишната новозаболеваемост от МБ в подрастваща и зряла възраст е едва 0,05 на 100 000 [10].

Прогностични фактори. МБ в зряла и детска възраст се разделя на *стандартен риск* (след радикална операция без метастази) и *висок риск* (след субтотална резекция или далечни метастази/M+) [11]. Prados et al. определят група пациенти с *неблагоприятен/лош риск* включваща <75% туморна екстирпация, метастатично заболяване и инвазия на мозъчния ствол или лептоменингиално метастазиране [12]. Еднофакторният анализ при възрастов МБ показва, че преживяемостта значимо корелира с наличието на метастази, следоперативното общо състояние, туморната инфилтрация на мозъчния ствол, обхващането на четвърти вентрикул, както и лъчевата доза в гръбнака и задната черепна ямка (ЗЧЯ). От многофакторния анализ неблагоприятни прогностични фактори са туморната инфилтрация на мозъчния ствол, обхващането на четвърти вентрикул и лъчевата доза в ЗЧЯ [13]. Преживяемостта варира в резултат на остатъчно или метастатично заболяване, адювантна ХТ, хистологичен подтип и туморната локализация [1, 12, 14–18).

Механизми за субепендимно и лептоменингиално метастазиране. Интерес при представения клиничен случай са рядко наблюдаваните дифузни субепендимни медулобластомни метастази, съчетани с лептоменингиални в малкия и гръбначния мозък. В английската литература открихме подобно субепендимно метастазиране при солидни системни тумори като дребноклетъчен карцином на белия дроб [19, 20] и мозъчен глиобластом [21]. Съществуват и други неоплазми извън ЦНС като левкемията и рака на гърдата, които показват подчертано предпочитание към проникване и обхващане на лептоменингите, което води до лептоменингиална инфилтрация [22]. Почти всички клинично значими метастази от медулобластом се намират в лептоменингиалното пространство, прилепени към меката мозъчна обвивка под арахноидната мембрана и се обливат от цереброспиналния ликвор [9]. Моделът на метастазиране се ограничава до лептоменингиалното пространство на базата на предположения и лошо поддържани емпирични доказателства, че МБ метастазира чрез директно разпространение в цереброспиналния ликвор на туморните клетки от първичния МБ. В последствие туморните клетки се имплантират и разрастват по повърхността на меката мозъчна обвивка [23]. Това е причина при неметастатичен МБ да се отдава голяма лечебна тежест на локалните методи/хирургия и ЛЛ. Чрез наличие на циркулиращи в кръвта медулобластомни туморни клетки при нелекуван пациент е доказвано, че МБ може да се разпространи по хематогенен път до лептоменингиалното пространство и да формира лептоменингиални метастази [9]. Тази хематогенна десиминация се отнася и за хороидалния плексус, локализиран в цялата вентрикулна система на мозъка, предвид относително високия церебрален приток на кръв (5 пъти по-висок от този в мозъчния паренхим) и порестия ендотел на неговите капиляри [24,

Рентгенология & Радиология, 2020, LIX: 178-182

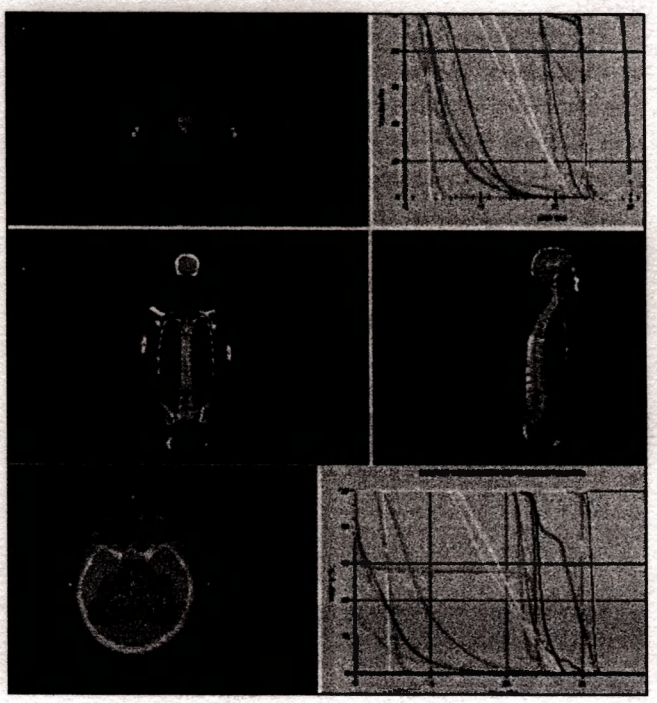

Фиг. 3. Допълващо краниоспинално лъчелечение по метода VMAT – гръбначен мозък до ООД-24 Gy; cauda equina до ООД-28 Gy; малък мозък до ООД-24 Gy; двете хемисфери до ООД-26 Gy и паравентрикуларно до ООД-30 Gy с ДОД-1,8 Gy

Обсъждане

Медулобластомът (МБ) е злокачествен ембрионален тумор, подвид на примитивните невроектодермални мозъчни тумори (PNET), предимно разрастващ инфратенториално от малкия мозък [9]. Годишната новозаболеваемост от МБ в подрастваща и зряла възраст е едва 0,05 на 100 000 [10].

Прогностични фактори. МБ в зряла и детска възраст се разделя на *стандартен риск* (след радикална операция без метастази) и *висок риск* (след субтотална резекция или далечни метастази/M+) [11]. Prados et al. определят група пациенти с *неблагоприятен/лош риск* включваща <75% туморна екстирпация, метастатично заболяване и инвазия на мозъчния ствол или лептоменингиално метастазиране [12]. Еднофакторният анализ при възрастов МБ показва, че преживяемостта значимо корелира с наличието на метастази, следоперативното общо състояние, туморната инфилтрация на мозъчния ствол, обхващането на четвърти вентрикул, както и лъчевата доза в гръбнака и задната черепна ямка (ЗЧЯ). От многофакторния анализ неблагоприятни прогностични фактори са туморната инфилтрация на мозъчния ствол, обхващането на четвърти вентрикул и лъчевата доза в ЗЧЯ [13]. Преживяемостта варира в резултат на остатъчно или метастатично заболяване, адювантна ХТ, хистологичен подтип и туморната локализация [1, 12, 14–18).

Механизми за субепендимно и лептоменингиално метастазиране. Интерес при представения клиничен случай са рядко наблюдаваните дифузни субепендимни медулобластомни метастази, съчетани с лептоменингиални в малкия и гръбначния мозък. В английската литература открихме подобно субепендимно метастазиране при солидни системни тумори като дребноклетъчен карцином на белия дроб [19, 20] и мозъчен глиобластом [21]. Съществуват и други неоплазми извън ЦНС като левкемията и рака на гърдата, които показват подчертано предпочитание към проникване и обхващане на лептоменингите, което води до лептоменингиална инфилтрация [22]. Почти всички клинично значими метастази от медулобластом се намират в лептоменингиалното пространство, прилепени към меката мозъчна обвивка под арахноидната мембрана и се обливат от цереброспиналния ликвор [9]. Моделът на метастазиране се ограничава до лептоменингиалното пространство на базата на предположения и лошо поддържани емпирични доказателства, че МБ метастазира чрез директно разпространение в цереброспиналния ликвор на туморните клетки от първичния МБ. В последствие туморните клетки се имплантират и разрастват по повърхността на меката мозъчна обвивка [23]. Това е причина при неметастатичен МБ да се отдава голяма лечебна тежест на локалните методи/хирургия и ЛЛ. Чрез наличие на циркулиращи в кръвта медулобластомни туморни клетки при нелекуван пациент е доказвано, че МБ може да се разпространи по хематогенен път до лептоменингиалното пространство и да формира лептоменингиални метастази [9]. Тази хематогенна десиминация се отнася и за хороидалния плексус, локализиран в цялата вентрикулна система на мозъка, предвид относително високия церебрален приток на кръв (5 пъти по-висок от този в мозъчния паренхим) и порестия ендотел на неговите капиляри [24,

25]. Това метастазиране по кръвен път насочва нашето особено внимание към адювантната ХТ при неметастатичен МБ с висок риск.

Високориск медулобластом. Неблагоприятната прогноза при неметастатичен МБ с висок риск изисква комплексно лечение, включващо радикална операция, конвенционално или хиперфракционирано КСЛЛ (цял мозък и спинална ос до ООД 36Gy) с туморен сюрдозаж до 60Gy, последвано от адювантна ХТ. При М+ се налага интензивна високодозова следоперативна ПХТ, последвана от автологична костномозъчна трансплантация на стволови клетки [26–31]. Хиперфракционираното следоперативно КСЛЛ е показано при метастатичен PNET при деца над 6 г. и неметастатичен PNET в зряла възраст [10, 26, 32–35]. При възрастни пациенти се прилагат 2 дневни фракции с ДОД 1 Gy през 6–8 часа в КМО цял мозък и спинална ос до ООД 36Gy, след което туморен сюрдозаж до ООД сум. 54–66 Gy [10, 33]. Големият остатъчен тумор изисква радиобиологично еквалентно ООД 72Gy [36, 37].

Този лъчелечебен подход е решаващ фактор за лечебния изход при високомалигнени мозъчни тумори с висок риск от ликворно и лептоменингиално метастазиране [10, 32, 33].

Големият лъчелечебен обем, включващ голямо количество червен костен мозък (плоски кости и прешлени), повишава риска от тромбоцитопения, особено значим след високодозова миелосупресивна химиотерапия [26, 32, 38]. Тромбоцитопенията затруднява провеждането на конвенционално и хиперфракционирано КСЛЛ. Костномозъчната миелосупресия често налага лъчев сплит, а предварително проведената високодозова ПХТ значително затруднява реализирането на необходимата лечебна лъчева доза [26, 32]. Въпреки агресивната схема на хиперфракционирано КСЛЛ с обхващане на обширен КМО, включващ ЦНС, гръбначен мозък и голям обем костномозъчни структури, лъчелечението се понася много добре на фона на дексаметазон (1–2 ампули дневно интрамускулно) едновременно с имуномодулатора екомер (3x1–2 капсули дневно per os) през целия лъчетерапевтичен курс [39].

Адювантна ХТ при високорисков МБ в зряла възраст. Все още не е ясна ролята на ХТ при възрастовия МБ с висок риск. Във френското проучване, ХТ не повишава преживяемостта при тези пациенти [40]. Други предполагат, че ХТ може да подобри резултатите на високорисковия МБ, така че тяхната прогноза да стане подобна на пациентите със стандартен риск [41, 42]. Отчетена е взаимовръзка между проведената ХТ и намаляване на локалните рецидиви в ЗЧЯ при МБ с висок риск/над 1,5 cm^3 туморен остатък или М+ с класическа хистология [43].

Заключение

МБ в зряла възраст е рядка злокачествена неоплазма. Разделя се на МБ със *стандартен риск* след радикална операция без метастази и *висок риск* след субтотална резекция или наличие на далечни метастази/М+. Неблагоприятната прогноза при *неметастатичен МБ с висок риск* изисква комплексно лечение, включващо радикална операция, конвенционално или хиперфракционирано КСЛЛ (цял мозък и спинална ос до ООД 36Gy) с туморен сюрдозаж до 60Gy, последвано от адювантна ХТ.

Авторите декларират липса на конфликт на интереси!

Библиография

1. *Chan AW, Tarbell NJ, Black PM, et al.* Adult medulloblastoma: prognostic factors and patterns of relapse. Neurosurgery. 2000;47:623–631.
2. *Wharton S., D. Hilton, et al.* Standards and datasets for reporting cancers. Dataset for tumours of the central nervous system. 2008; The Royal College of Pathologists.
3. British Neuro -Oncology Society/ NCAT Rare Tumour Guidelines 2011 www.bnos.org.uk
4. *Grotzer M.* Current outcome predictors in childhood primitive neuroectodermal tumors. J Pediatric Neurology; 2003;1 (2);75-82.
5. *Smee R., J. Williams.* Medulloblastomas- primitive neuroectodermal tumors in the adult population. Journal of Medical Imaging& Rad. Oncol 2008;52:122-126.
6. *Menon G. et al.* Adult medulloblastoma: Clinical profile and tretnent results of 18 patients. J of Clin Neuroscience 2008; 15:122-126.
7. *Tabori U., L. Sung, J. Hukin et al.* Distinctive clinical course and pattern in adolescents with medulloblastoma. Int J Radiat Oncol Biol Phys 2006;64 (2):402-407.
8. *Ferreol E., R. Sawaya, de Courten-Myers G.* Primary cerebral neuroblastoma in adults. J Neurooncol 1989 (abstr.); 7:121-128.
9. *Garzia L, Kijima N, Morrisy AS, De Antonellis P, Guerreiro-Strucklin*

A, Hogado BL, et al. A hematogenous route for medulloblastoma leptomeningeal metastases. Cell 2018;172:1050–62
10. Л. Маринова, И. Михайлова. Медулобластом 8 зряла възраст- клиничен случай от нашата практика. Оптимално комплексно лечение. Списание на българско Онкологично дружество. 2019; 1:56-60.
11. Benjamin H. Kann, Nataniel H. Lester-Coli, Henry S. Park et al. Adjuvant chemotherapy and overall survival in adult medulloblastoma. Neuro Oncol. 2017 Feb; 19(2): 259–269.
12. Prados MD, Warnick RE, Wara WM, et al. Medulloblastoma In adults.Int J Radiat Oncol Biol Phys. 1995;32:1145–1152.
13. Padovani L, Sunyach MP, Perol D, et al. Common strategy for adult and pediatric medulloblastoma: a multicenter series of 253 adults. Int J Radiat Oncol Biol Phys. 2007 Jun 1;68(2):433-40.
14. Carrie C, Lasset C, Alapetite C, et al. Multivariate analysis of prognostic factors in adult patients with medulloblastoma: retrospective study of 156 patients. Cancer. 1994;74:2352–2360.
15. Frost PJ, Laperriere NJ, Wong CS, et al. Medulloblastoma in adults. Int J Radiat Oncol Biol Phys. 1995;32:951–957.
16. Brandes AA, Palmisano V, Monfardini S. Medulloblastoma in adults: clinical characteristics and treatment. Cancer Treat Rev. 1999;25:3–12
17. Paulino AC, Wen BC, Mayr NA, et al. Protracted radiotherapy treatment duration in medulloblastoma. Am J Clin Oncol. 2003;26:55–59
18. Menon G, Krishnakumar K, Nair S. Adult medulloblastoma: clinical profile and treatment results of 18 patients. J Clin Neurosci. 2008;15:122–126.
19. Vannier A, Gray F, Gherardi R, Marsault C, Degos JD, Poirier J. Diffuse subependymal periventricular metastases. Report of three cases. Cancer. 1986 Dec 15;58(12):2720-5.
20. Spiegel S, Pelz DM, Fox AJ, Vinuela F. Subependymal metastases of an extracranial malignancy. J Can Assoc Radiol. 1985 Dec;36(4):334-6.
21. Maurizio Iacoangeli, Alessandro Di Rienzo, Roberto Colasanti, Antonio Zizzi, Maurizio Gladi, Lorenzo Alvaro, Niccolò Nocchi, Lucia Giovanna Maria Di Somma, Marina Scarpelli, and Massimo Scerrati. Endoscopy-verified occult subependymal dissemination of glioblastoma and brain metastasis undetected by MRI: prognostic significance. Onco Targets Ther. 2012; 5: 449–456.
22. Li J, Wang M, Won M, et al. Validation and simplification of the Radiation Therapy Oncology Group recursive partitioning analysis classification for glioblastoma. Int J Radiat Oncol Biol Phys. 2011;81(3):623–630.
23. Vecil GG, Lang FF. Surgical resection of metastatic intraventricular tumors. Neurosurg Clin N Am. 2003;14(4):593–606.
24. Levine S. Choroid plexus: target for systemic disease and pathway to the brain. Lab Invest. 1987;56(3):231–233.
25. Al-Anazi A, Shannon P, Guha A. Solitary metastasis to the choroid plexus. Case illustration. J Neurosurg. 2000;92(3):506.
26. Л. Маринова. Лъчелечението в комплексното лечение на примитивните герминативноклетъчни тумори. 2013; Дисертация за придобиване на дмн.:р 117,123,132.
27. Fujita A, Asada M, Saitoh M,et al. Pineoblastoma showing unusual ventricular extension in a young adult–case report. Neurol Med Chir (Tokyo). 1999 Aug;39(8):612-6.
28. R. Gaijar A. A pilot study of risk-adapted radiotherapy and chemotherapy in patients with supratentorial PNET.J Neurooncol 2009;11:33-40
29. Kollmannsberger C, Schleucher N, Rick O: Analysis of salvage treatments for germ cell cancer patients who have relapsed after primary high-dose chemotherapy plus autologous stem cell support. Eur J Cancer 2003; 39(6): 775-82.
30. Pradhan KR, Johnson CS, Vik TA at al. A novel intensive induction therapy for high-risk neuroblastoma utilizing sequential peripheral blood stem cell collection and infusion as hematopoietic support. Pediatr Blood Cancer 2006; 46:793-802.
31. Galanis E, Buckner JC, Schomberg PJ, et al. Effective chemotherapy for advanced CNS embryonal tumors in adult. J Clin Oncol 1997;15(8):2939-44.
32. Л. Маринова. Лъчелечението в комплексното лечение на примитивните герминативноклетъчни тумори. 2014 Колорпринт.
33. Л. Маринова, И. Михайлова, М. Белчева, Р.Георгиев. Първичен мозъчен невробластом –клиничен случай от нашата практика. Списание на българско Онкологично дружество. 2014;2: 31-35.
34. National Clinical Practice Guidelines College of Oncology Neuro-oncology; Pineal Parenchymal tumours .V1 2008:21.
35. Chang SM, Lillis-Hearne PK, Larson DA et al. Pineoblastoma in adults. Neurosurgery 1995; 37 (3): 383-391.
36. Dale RG: Time-dependent tumour repopulation factors in linear-quadratic equations- implications for treatment strategies. Radiother Oncol 1989 Aug;15(4):371-81.
37. Wheldon TE, O'Donoghue JA,Barret A: Kinetic considerations in the choice of treatment schedules for neuroaxis radiotherapy. Br. J Radiol 1993;66:61-66.
38. David J. Kuter, C. Glenn Begley. Recombinant human thrombopoietin: basic biology and evaluation of clinical studies. Blood,15 November 2002;100 (10):3457-3469.
39. Л. Маринова, И. Михайлова, Р. Георгиев. Следоперативно хиперфракционирано краниоспинално лъчелечение 8 комплексния подход при анапластичните мозъчни тумори- Клинични наблюдения. Списание на българско Онкологично дружество.2014;4: 11-17.
40. Padovani L, Sunyach MP, Perol D. et al. Common strategy for adult and pediatric medulloblastoma: a multicenter series of 253 adults. Int J Radiat Oncol Biol Phys. 2007;68:433–440.
41. Brandes AA, Franceschi E, Tosoni A, et al. Long-term results of a prospective study on the treatment of medulloblastoma in adults. Cancer.2007;110:2035–2041.
42. Brandes AA, Franceschi E, Tosoni A, et al. Adult neuroectodermal tumors of posterior fossa (medulloblastoma) and of supratentorial sites (stPNET) Crit Rev Oncol Hematol. 2009;71:165–179.
43. Jason A. Call, Mihir Naik, Fausto J. Rodriguez et al. Long-term Outcomes and Role of Chemotherapy in Adults With Newly Diagnosed Medulloblastoma. Am J Clin Oncol. 2014 Feb; 37(1): 1–7.